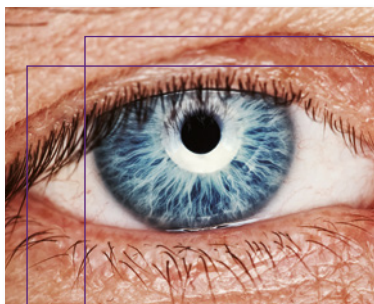

# Manejo de la endoftalmitis en cirugía de cataratas

Guía terapéutica SECOIR-GESOC

J. Merayo  
A.C. Riestra  
D. Galarreta  
L. Cordovés  
J.F. Alfonso

secoir

GESOC

# Manejo de la endoftalmitis en cirugía de cataratas

Guía terapéutica SECOIR-GESOC

## Coordinador

**Jesús Merayo-Lloves**

Profesor titular de la Universidad de Oviedo.  
Director de Investigación y Docencia.  
Fundación de Investigación Oftalmológica.  
Unidad Clínica de Superficie e Inflamación Ocular.  
Instituto Oftalmológico Fernández-Vega. Oviedo

## Autores

**Ana Cristina Riestra Ayora**

Servicio de Farmacia Hospitalaria.  
Instituto Oftalmológico Fernández-Vega. Oviedo

**David Galarreta Mira**

Servicio de Oftalmología.  
Hospital Clínico Universitario de Valladolid.  
Instituto Universitario de Oftalmobiología Aplicada  
(IOBA). Universidad de Valladolid

**Luis Cordovés Dorta**

Servicio de Oftalmología.  
Hospital Universitario de Canarias.  
Tenerife

**José F. Alfonso Sánchez**

Presidente de SECOIR.  
Profesor titular de Oftalmología. Universidad de Oviedo.  
Director del Departamento de Segmento Anterior del  
Instituto Oftalmológico Fernández-Vega. Oviedo

secoir

GESOC

Cómo citar esta publicación:

Merayo-Lloves J, Riestra AC, Galarreta D,

Cordovés L, Alfonso JF.

Manejo de la endoftalmitis en cirugía de cataratas.

Barcelona: Ediciones Mayo, 2014.

Edita:



©2014 de los autores

©2014 Sociedad Española de Cirugía Ocular Implanto Refractiva

©2014 Sociedad Científica Grupo Español

de Superficie Ocular y Córnea

Aribau, 185-187

08021 Barcelona

Condado de Treviño, 9

28033 Madrid

ISBN: 978-84-9905-181-9

Depósito legal: B 9109-2014

Reservados todos los derechos. Cualquier forma de reproducción, distribución, comunicación pública o transformación de esta obra solo puede ser realizada con la autorización de sus titulares, salvo excepción prevista por la ley. Diríjase a CEDRO (Centro Español de Derechos Reprográficos) si necesita fotocopiar o escanear algún fragmento de esta obra ([www.conlicencia.com](http://www.conlicencia.com); 91 7021970/93 2720447).

[www.edicionesmayo.es](http://www.edicionesmayo.es)

# Índice

Prólogo

**5**

---

Introducción

**7**

---

Recomendaciones y manejo  
preoperatorio en la profilaxis  
de la endoftalmitis

**11**

---

Recomendaciones intraquirúrgicas:  
antibióticos intraoculares

**15**

---

Diagnóstico y tratamiento  
de la endoftalmitis posquirúrgica  
de cataratas

**22**

---

Conclusiones

**31**

---

Anexos

**32**

---

Bibliografía

**35**

---

## Grados de recomendación y niveles de evidencia

Significado de los grados de recomendación		
Grado de recomendación	Significado	
A	Sumamente recomendable	
B	Recomendación favorable	
C	Recomendación favorable pero no concluyente	
D	Corresponde a consenso de expertos, sin evidencia adecuada de investigación	

Grado de recomendación	Nivel de evidencia	Fuente
A	1a	Revisión sistemática de ensayos clínicos aleatorizados
	1b	Ensayo clínico aleatorizado individual
	1c	Eficacia demostrada a partir de la práctica clínica, no de la experimentación
B	2a	Revisión sistemática de estudios de cohortes
	2b	Estudios de cohortes o ensayos clínicos aleatorizados de baja calidad
	2c	Estudios ecológicos
	3a	Revisión sistemática de estudios de casos y controles, con homogeneidad
C	3b	Estudios de casos y controles individuales
	4	Series de casos, estudios de cohortes y estudios de casos y controles de baja calidad

Fuente: [www.cebm.net](http://www.cebm.net)



ÍNDICE

# Prólogo

Iniciamos con esta guía del «Manejo de la Endoftalmi-  
tis en la Cirugía de Cataratas» una serie de publicacio-  
nes prácticas sobre el tratamiento médico que acompa-  
ña a las patologías quirúrgicas de la superficie ocular,  
córnea y resto del segmento anterior del ojo.

La idea es dotar al oftalmólogo de un manual sencillo  
y práctico que lo pueda usar en el día a día y que pue-  
da ayudarle a resolver problemas clínicos en el momen-  
to que se producen. Además, tiene referencias actuali-  
zadas para profundizar en el tema en caso necesario.

Es una acción conjunta de las sociedades científicas  
dedicadas al segmento anterior del ojo que espero nos  
permitan seguir estrechando lazos en futuras acciones  
de formación y actualización.

Quiero, por último, agradecer a los autores el tiempo  
que le han dedicado a la composición de esta guía y a  
Laboratorios Thea el apoyo económico para la edición.

Oviedo, mayo de 2014

José F. Alfonso Sánchez

Presidente de SECOIR.

Profesor titular de Oftalmología. Universidad de Oviedo.

Director del Departamento de Segmento Anterior  
del Instituto Oftalmológico Fernández-Vega. Oviedo



ÍNDICE

# Introducción

La endoftalmitis se define como la existencia de una inflamación intraocular que afecta simultáneamente al segmento anterior y posterior del ojo, secundaria a una infección intraocular causada por bacterias u hongos. La endoftalmitis se denomina infecciosa si se demuestra el crecimiento de gérmenes en el cultivo de las muestras intraoculares obtenidas, y estéril o cultivo-negativa en caso de que no pueda demostrarse la presencia de gérmenes en dichas muestras.

Según la procedencia de los gérmenes, la endoftalmitis puede ser endógena o exógena. En el primer caso el origen se encuentra en un foco séptico situado en cualquier otra parte del cuerpo, mientras que en las endoftalmitis exógenas el origen de la infección ocular está en el entorno; éste sería el caso de las infecciones que se producen tras una cirugía endocular (cirugía de cataratas o cirugía filtrante por glaucoma) y también tras traumatismos penetrantes<sup>1</sup>.

La endoftalmitis tras cirugía de cataratas se clasifica en dos grandes grupos: la endoftalmitis de instauración aguda y la endoftalmitis de instauración retardada. La primera forma (endoftalmitis aguda) sucede habitualmente durante las primeras 6 semanas tras la cirugía. Dentro de ella podríamos distinguir una forma grave de instauración rápida, que se produce entre las 24 horas y los 5 días tras la cirugía de cataratas, y una forma moderada o subaguda, que aparece entre los días 3 y 14 tras la intervención. La forma grave se debe a gérmenes muy virulentos, como *Staphylococcus aureus*, especies de *Streptococcus* y bacterias gramnegativas (*Serratia* sp., *Pseudomonas* sp. o *Proteus* sp.); esta forma se inicia con una agudeza visual muy baja (inferior a 0,1), dolor importante y vitritis severa. La forma subaguda o moderada de la endoftalmitis aguda se relaciona con gérmenes de menor virulencia, como *Staphylococcus epidermidis* y otros estafilococos coagulasa negativos; en estos casos la agudeza visual inicial es mejor, y no es raro encontrar visiones superiores a 0,1, con hiperemia conjuntival y dolor ocular de menor in-



ÍNDICE

tensidad que en las formas severas, siendo el pronóstico visual final mejor<sup>1</sup>.

La endoftalmitis de instauración retardada, también denominada forma crónica, se diagnostica transcurridas las primeras 6 semanas tras la cirugía y puede aparecer incluso varios años después de la intervención. Los signos y síntomas se van instaurando paulatinamente tras la cirugía, en forma de baja visión, molestias oculares con mínimo dolor y vitritis moderada. La causa habitual son gérmenes del tipo *Propionibacterium acnes*, si bien se han dado casos por *S. epidermidis* y hongos.

La endoftalmitis posquirúrgica tras la intervención de cataratas es, en números absolutos de pacientes afectados, la más frecuente, debido al gran número de intervenciones de cataratas que se efectúan en todo el mundo, y representa una de sus complicaciones más graves, conllevando la pérdida de visión en muchos casos<sup>2</sup>. La bibliografía indica que su incidencia ha ido variando a lo largo de los años. Uno de los más extensos estudios realizados sobre incidencia es el de Taban *et al.*<sup>3</sup>. Se trata de un metaanálisis sobre 215 estudios publicados, que incluye un total de 3.140.650 pacientes intervenidos de cataratas, y en el que se identifica que la incidencia de endoftalmitis ha ido disminuyendo progresivamente, desde el 0,327% en los años setenta del siglo xx, hasta el 0,158% en los ochenta y el 0,087% en los noventa, pero con un aumento significativo durante el periodo final de los noventa y el principio de la primera década del siglo xxi, momento en que la incidencia se elevó al 0,265%. Estos cambios se justifican por la evolución de las técnicas quirúrgicas, con una mayor seguridad en la cirugía de cataratas; asimismo, el aumento observado en los primeros años del siglo xxi coincide con la introducción de la cirugía mediante facoemulsificación por córnea clara y sin suturas. Así pues, este estudio revela la importancia de la introducción de nuevas técnicas quirúrgicas en la incidencia de endoftalmitis.

Con posterioridad a este estudio, publicado en el 2005, la generalización de las técnicas de asepsia, co-



ÍNDICE



mo la instilación de povidona yodada en el saco conjuntival previamente a la cirugía o, en años posteriores, el empleo de antibióticos intracamerulares al finalizar la intervención, ha cambiado la incidencia de endoftalmitis posquirugía de cataratas. Así, un nuevo metaanálisis realizado por Cao *et al.*<sup>4</sup> en el año 2013 sitúa la incidencia en un 0,134% (desde un mínimo de 0,012% hasta un 1,3%, dependiendo del diseño del estudio y la región estudiada) tras analizar 42 ensayos que incluían un total de 6.686.169 intervenciones de cataratas. Asimismo, los factores de riesgo epidemiológico de endoftalmitis han sido muy bien estudiados en el metaanálisis de Cao *et al.*<sup>4</sup>, que identifica nueve factores distintos: edad superior a 85 años, sexo masculino, cirugía de cataratas mediante técnica extracapsular o intracapsular (frente a la técnica de facoemulsificación), cirugía mediante incisión por córnea clara, no utilización de cefazolina intracameral<sup>5,6</sup>, no utilización de cefuroxima intracameral<sup>7,8</sup>, rotura de la cápsula posterior, utilización de lentes de silicona y complicaciones intraoculares de la cirugía.

### Objetivo y contenidos de esta guía

La presente guía se compone de tres apartados. En el primero se describen las recomendaciones para el manejo preoperatorio de los pacientes que han de ser intervenidos de cataratas, destacando la importancia del uso de la povidona yodada y la higiene de los párpados previa a la cirugía. Se discute también la utilidad de los antibióticos preoperatorios y se dan una serie de recomendaciones para la preparación del paciente y el quirófano, todos ellos factores fundamentales en la profilaxis de las endoftalmitis posquirúrgicas.

El segundo apartado se centra en el uso de antibióticos intracamerales al finalizar la cirugía. Incluye un repaso de los estudios publicados sobre la utilidad de la cefuroxima intracameral, recomendada por la European Society of Cataract & Refractive Surgeons (ESCRS), pero también revisa el uso de cefazolina, un fármaco utilizado por dos grupos de estudio de las endoftalmitis en España<sup>4,5</sup>. Este apartado termina con el análisis de



ÍNDICE

otros antibióticos como moxifloxacino y la utilización de otras modalidades de antibioticoterapia intraoperatoria.

Finalmente, el tercer y último capítulo aborda el diagnóstico y tratamiento de las endoftalmitis postoperatorias, con un repaso del diagnóstico de las formas agudas y el diagnóstico diferencial con formas inflamatorias no infecciosas, como el síndrome tóxico del segmento anterior (STSA). Asimismo, incluye una serie de recomendaciones sobre la toma de muestras, un paso muy importante, ya que muchos cultivos negativos son consecuencia de una forma incorrecta de proceder en este momento del diagnóstico. En el apartado de tratamiento se repasan los antibióticos utilizados y la vía de administración. Recordemos cuán fundamentales son las inyecciones intravítreas administradas de forma precoz, así como la medicación tópica que debe aplicarse en estos pacientes. Este apartado concluye con una mirada extensa a la endoftalmitis crónica, una forma de endoftalmitis que muchas veces olvidamos que existe y es más frecuente de lo que parece, siendo causa de diagnóstico diferencial con otras formas inflamatorias oculares en los ojos operados.

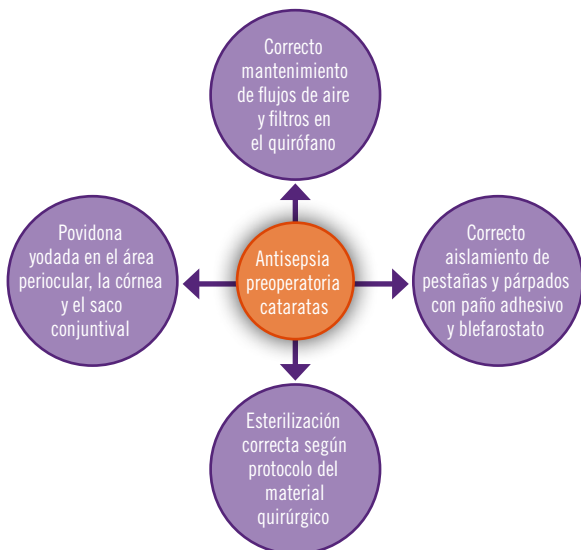


## ÍNDICE

# Recomendaciones y manejo preoperatorio en la profilaxis de la endoftalmitis

El manejo preoperatorio del paciente que va a ser intervenido de cirugía de cataratas va encaminado a reducir las posibles fuentes de contaminación de la herida quirúrgica que condicionen la aparición de una endoftalmitis tras la cirugía, una de las complicaciones más temidas y graves del postoperatorio.

El origen de los gérmenes causantes de una endoftalmitis posquirúrgica puede ser múltiple, desde la propia flora de la superficie ocular del paciente, las irrigaciones o medicaciones empleadas en el proceso quirúrgico, los instrumentos quirúrgicos, el aire del quirófano, la flora de la piel o la de las vías respiratorias del equi-



**Figura 1.** Manejo preoperatorio del paciente que va a ser intervenido de cataratas



ÍNDICE

po quirúrgico<sup>9</sup>. No obstante, la fuente de los gérmenes causantes de las endoftalmitis posquirúrgicas tiene su origen en la mayor parte de los casos en la microbiota de la superficie ocular del propio paciente<sup>10</sup>, que puede estar modificada por múltiples factores, como la utilización crónica de antibióticos tópicos o a la presencia de enfermedades como la rosácea o la atopia.

Las contaminaciones por falta de esterilidad del material quirúrgico son raras, y cuando ocurren suelen ser de forma epidémica<sup>11</sup>.

En este capítulo se describen las medidas de anti-sepsis preoperatorias para reducir la incidencia de esta complicación (figura 1).

### Povidona yodada

Existen múltiples artículos en la bibliografía que apoyan la utilización de la povidona yodada en la preparación del campo quirúrgico de la catarata como el medio más eficaz para reducir la microbiota presente en la superficie ocular<sup>12-21</sup>. La povidona cuenta con un nivel de evidencia II y una recomendación clínica de uso B, lo que le confiere la mejor calificación entre los medios profilácticos más comúnmente empleados<sup>9</sup>.

Aunque en los estudios publicados disponibles la povidona yodada se ha usado en distintas concentraciones, lo habitual es emplearla al 5% para la limpieza de la córnea y del fondo de saco conjuntival y al 10% para el área periocular. Se recomienda dejarla actuar al menos durante 3 minutos para que realice su función antiséptica<sup>19</sup>.

Son pocos los pacientes realmente alérgicos o que presenten una intolerancia a la povidona yodada, pero en esos casos el producto recomendado es la clorhexidina al 0,05%<sup>9,19</sup>.

### Higiene palpebral preoperatoria

No existe evidencia científica de que la higiene palpebral antes de la cirugía reduzca la incidencia de endoftalmitis. Sólo pequeños estudios han demostrado una disminución de la flora de la superficie ocular, pero no es posible extrapolar los resultados y afirmar que la hi-



ÍNDICE

giene palpebral preoperatoria disminuya la incidencia de endoftalmitis posquirúrgica<sup>22</sup>. La higiene palpebral tiene un nivel de evidencia III y una recomendación clínica de uso C<sup>9</sup>.

No obstante, existe un grupo de pacientes con blefaritis graves asociadas a rosácea o a atopia, generalmente con una alteración en la inmunidad celular, en los que suele existir una alteración de la flora con una mayor presencia de *Staphylococcus aureus*, y en los que puede ser una opción asociar la higiene palpebral y un régimen antibiótico previo a la cirugía.

### Irrigación salina

No hay ninguna evidencia de que la irrigación salina de la superficie ocular previa a la cirugía reduzca la flora bacteriana, ni que disminuya la incidencia de endoftalmitis posquirúrgica<sup>9</sup>.

### Antibioticoterapia tópica preoperatoria

El uso de antibióticos tópicos antes de la cirugía de cataratas es un régimen muy extendido en los protocolos de distintos países, aunque no hay evidencia científica que pruebe su eficacia<sup>9,19,23</sup>. Su empleo previo a la cirugía disminuye la microbiota bacteriana presente en la superficie ocular<sup>24</sup>, aunque existen estudios contradictorios sobre el efecto aditivo con la acción antiséptica de la povidona yodada<sup>16,20,25,26</sup>. Sin embargo, la utilización de antibióticos podría resultar en una selección de cepas resistentes que pueden comportarse de manera más agresiva en el postoperatorio, y su aplicación no garantiza la esterilización de la superficie ocular<sup>27-29</sup>.

La antibioticoterapia tópica preoperatoria cuenta con un nivel de evidencia III y una recomendación clínica de uso C<sup>9</sup>.

### Preparación del quirófano y el cirujano

El equipamiento de los quirófanos con los flujos de aire y de personal adecuados ha de acompañarse del correcto mantenimiento de los filtros de los mismos. En la cirugía de cataratas, no existen datos para recomendar los mismos parámetros de otros tipos de cirugía mucho



ÍNDICE

más exigentes que los de una cirugía con una mínima incisión<sup>30</sup>.

El equipo quirúrgico ha de asegurarse la correcta esterilización del material que se va a emplear en la cirugía mediante el seguimiento de protocolos. El origen iatrogénico de la endoftalmitis posquirúrgica es excepcional, pero cuando ocurre suele ser de forma epidémica<sup>11</sup>. El empleo de material de un solo uso podría minimizar el riesgo de contaminación, pero no ha demostrado su superioridad.

### Preparación del paciente

Para minimizar riesgos, es importante garantizar el correcto aislamiento del párpado y de las pestañas con un paño adhesivo, y la colocación correcta del blefarostato para evitar que queden expuestos en el campo quirúrgico<sup>30</sup>.

### Otros posibles factores

El empleo de lidocaína subconjuntival al 2% parece que disminuye la incidencia de endoftalmitis tras la inyección intravítrea, y ha demostrado *in vitro* su acción antibacteriana frente a las bacterias patógenas más comúnmente implicadas en las endoftalmitis<sup>31</sup>. Sin embargo, parece que su aplicación tópica podría no tener el mismo efecto<sup>32</sup>. Se desconoce el posible papel que desempeña en la cirugía de cataratas.



ÍNDICE

# Recomendaciones intraquirúrgicas: antibióticos intraoculares

Una de las medidas profilácticas para tratar de prevenir la endoftalmitis después de la cirugía de cataratas es la administración de antibioticoterapia intraoperatoria. A continuación, se describen las distintas opciones terapéuticas y vías de administración.

## Inyección de antibiótico intracameral

La forma más precisa y directa de administrar un antibiótico intraocular para la prevención de la endoftalmi-

<p><b>Grupo A</b> <b>Intención de tratar</b> Número de pacientes 4.054 <b>Porcentaje de incidencia</b> Total: 0,345 (IC 95%, 0,119-0,579) Probado: 0,247 (IC 95%, 0,118-0,453)</p> <p><b>Por protocolo</b> Número de pacientes 3.990 <b>Porcentaje de incidencia</b> Total: 0,326 (IC 95%, 0,174-0,557) Probado: 0,226 (IC 95%, 0,103-0,428)</p>	<p><b>Grupo B</b> <b>Intención de tratar</b> Número de pacientes 4.056 <b>Porcentaje de incidencia</b> Total: 0,074 (IC 95%, 0,015-0,216) Probado: 0,049 (IC 95%, 0,006-0,178)</p> <p><b>Por protocolo</b> Número de pacientes 3.997 <b>Porcentaje de incidencia</b> Total: 0,075 (IC 95%, 0,016-0,219) Probado: 0,050 (IC 95%, 0,006-0,181)</p>
<p><b>Grupo C</b> <b>Intención de tratar</b> Número de pacientes 4.049 <b>Porcentaje de incidencia</b> Total: 0,247 (IC 95%, 0,119-0,454) Probado: 0,173 (IC 95%, 0,070-0,356)</p> <p><b>Por protocolo</b> Número de pacientes 3.984 <b>Porcentaje de incidencia</b> Total: 0,251 (IC 95%, 0,120-0,461) Probado: 0,176 (IC 95%, 0,071-0,362)</p>	<p><b>Grupo D</b> <b>Intención de tratar</b> Número de pacientes 4.052 <b>Porcentaje de incidencia</b> Total: 0,049 (IC 95%, 0,006-0,178) Probado: 0,025 (IC 95%, 0,001-0,137)</p> <p><b>Por protocolo</b> Número de pacientes 4.000 <b>Porcentaje de incidencia</b> Total: 0,050 (IC 95%, 0,006-0,181) Probado: 0,025 (IC 95%, 0,001-0,139)</p>

**Figura 2.** Incidencia de endoftalmitis en los diferentes grupos del estudio sobre profilaxis de la endoftalmitis realizado por la ESCRS<sup>8</sup>. Grupo A: no cefuroxima, no levofloxacino tópico; grupo B: cefuroxima intracameral, no levofloxacino tópico; grupo C: no cefuroxima, levofloxacino tópico; grupo D: cefuroxima intracameral, levofloxacino tópico. Reproducida con permiso de Elsevier



ÍNDICE

tis probablemente sea la inyección intracameral en una dosis conocida al final de la cirugía de cataratas, consiguiendo además las concentraciones más elevadas posibles dentro del rango terapéutico. El uso de cefuroxima intracameral de esta forma es la única profilaxis antibiótica que ha demostrado ser efectiva en ensayos clínicos prospectivos y aleatorizados: reduce 5 veces el riesgo de presentar una endoftalmitis postoperatoria<sup>8,30,33</sup> (nivel de evidencia 1b, grado de recomendación A) (figura 2). En Suecia se utiliza de forma sistemática desde que fue introducida en 1996 y esta amplia experiencia avala su seguridad<sup>23</sup>.

El empleo de la cefuroxima intracameral se ha ido extendiendo por muchos países y ya existen diversas series que avalan su efectividad en diferentes áreas geográficas; sin embargo, dado el distinto espectro microbiano en algunas zonas geográficas donde son más frecuentes las infecciones por hongos y por bacterias gramnegativas (países tropicales como la India), sería necesario tener datos fiables sobre las mismas (tabla 1).

En Estados Unidos ha habido cierta reticencia a emplear la cefuroxima intracameral, sobre todo porque algunos autores consideran que la tasa basal de endoftalmitis en el estudio de la ESCRS es muy elevada<sup>37,38</sup>. Aunque hay series que refieren incidencias más bajas sin el empleo de antibióticos intraoculares<sup>39</sup>, llama la atención que la incidencia basal en la serie americana de Shorstein *et al.*<sup>36</sup> y en otras de diferentes áreas geográficas sea muy si-

**Tabla 1. Efectividad de la cefuroxima intracameral en la profilaxis de la endoftalmitis en diferentes áreas geográficas**

Incidencia de la endoftalmitis	Con cefuroxima (%)	Sin cefuroxima (%)
ESCRS <sup>8</sup>	0,05	0,35
Suecia <sup>23</sup>	0,027	0,39
España <sup>34</sup>	0,039	0,59
Francia <sup>35</sup>	0,04	1,24
Estados Unidos <sup>36</sup>	0,014	0,31

ESCRS: European Society of Cataract and Refractive Surgeons.



ÍNDICE



milar. Pueden existir otros factores que influyan en esta frecuencia y que habría que analizar, aunque por razones epidemiológicas resulta complicado.

El empleo de cefuroxima ha provocado un cambio en el espectro bacteriano de los casos de endoftalmitis postoperatorias<sup>23</sup>, ya que al disminuir el número absoluto de algunos gérmenes como los estafilococos coagulasa negativos, se produce un aumento de la frecuencia relativa de otros como los enterococos y los gramnegativos (31 y 13%, respectivamente, en la última serie sueca), debido a la menor efectividad de la cefuroxima frente a los mismos, aunque no parece haberse elevado el número absoluto de casos.

Hay autores que cuestionan el empleo de la cefuroxima y defienden el uso de otros antibióticos intracamerales, principalmente por dos motivos:

- Gérmenes como las *Pseudomonas* spp. y los *Enterococcus* spp. no están cubiertos por el espectro de acción de la cefuroxima, aunque no son frecuentes en las endoftalmitis postoperatorias (en la serie sueca el porcentaje de enterococos aumenta de forma importante, aunque, como ya se ha señalado, este aumento no se debe a un mayor número de casos de estos gérmenes, sino a la disminución de otros microorganismos). En casos de riesgo (cirugías bilaterales simultáneas, ojos únicos), muchos cirujanos suecos asocian 100 µg de ampicilina intracamerar para cubrir estos enterococos.
- La inexistencia de un preparado de cefuroxima específicamente formulado para uso intraocular; sin embargo, este aspecto ha quedado resuelto con la reciente comercialización de viales monodosis de cefuroxima (Prokam®, Laboratorios Thea S.A.) para inyección intraocular.

En España hay dos grupos que han publicado su experiencia con la administración de cefazolina en inyección en cámara anterior al final de la cirugía<sup>5,6</sup>, demostrando su efectividad. Una desventaja frente a la cefuroxima es que la cefazolina presenta sensibilidad cruzada con la penicilina (lo que no ocurre con la cefu-



ÍNDICE

roxima, que sólo estaría contraindicada en pacientes con alergia a las cefalosporinas), de modo que puede entrañar un mayor riesgo en pacientes alérgicos a la penicilina<sup>40,41</sup>. Una medida para disminuir el riesgo (ya de por sí muy bajo) de la cefuroxima intracameral en los pacientes alérgicos a la penicilina es la administración de un antihistamínico oral antes de la cirugía; así se hace habitualmente en Suecia, aunque en muchos lugares, por motivos legales, se emplea otro antibiótico (vancomicina, moxifloxacino).

El moxifloxacino también se utiliza en inyección intracameral al final de la cirugía de cataratas, y hay autores que defienden que su mayor espectro antibacteriano y mecanismo de acción podría darle ventajas respecto a la cefuroxima. En la última serie sueca se describe una incidencia de endoftalmitis del 0,029%, similar a la de la cefuroxima, aunque el número de pacientes incluidos en la serie es demasiado bajo (ligaramente menor de 7.000) para poder sacar conclusiones. En un reciente estudio japonés<sup>42</sup> basado en una encuesta retrospectiva en diferentes clínicas del país, se señala una incidencia del 0,016% (3 casos en 18.794 intervenciones) empleando diferentes concentraciones de moxifloxacino intracameral.

Al disponerse de una preparación de cefuroxima específica para su uso intraocular, las posibles ventajas de espectro del moxifloxacino probablemente no justifiquen su uso intraocular, dado que se trata de una preparación farmacéutica en forma de colirio (sin conservantes), que no cumple con los requisitos de seguridad necesarios para poder ser administrada intraocularmente. Además, la posible ventaja de su mayor espectro antibacteriano puede verse limitada por la inesperadamente rápida inducción de resistencias tras haberse generalizado su empleo<sup>43-45</sup>.

### Cefuroxima (Prokam®)

La cefuroxima es una cefalosporina, del grupo de los betalactámicos, con actividad frente a las bacterias grampositivas más frecuentemente implicadas en la endoftalmitis postoperatoria, como *Streptococcus* spp. y



ÍNDICE

*Staphylococcus* spp., excepto *Staphylococcus aureus* resistentes a meticilina (SARM), *Staphylococcus epidermidis* resistentes a meticilina (SERM) y *Enterococcus faecalis*. Muchas bacterias gramnegativas son sensibles (excepto *Pseudomonas aeruginosa*).

Prokam® (Aprokam® en otros países) es el único preparado de cefuroxima autorizado por la Agencia Europea del Medicamento para uso intracameral y con la indicación para la profilaxis antibiótica de endoftalmitis postoperatoria tras cirugía de cataratas, con el respaldo médico-legal que esto implica.

Se presenta como un vial de 50 mg de cefuroxima en polvo, al que hay que añadir 5 ml de solución salina para conseguir la concentración adecuada para inyección intracameral de 1 mg/0,1 ml.

La cefuroxima no debe administrarse en pacientes alérgicos a las cefalosporinas; en cambio, la alergia a la penicilina no contraindica su uso, ya que no comparte cadenas laterales con ésta y, por tanto, no presenta sensibilidad cruzada.

Es un antibiótico bactericida tiempo-dependiente (actividad en relación con el tiempo que sus niveles superan la CMI microbiana), pero como su efecto antibacteriano máximo se produce cuando se supera en 4-5 veces la CMI y por vía intracameral se alcanzan concentraciones muy elevadas ( $2.614 \pm 209$  mg/l a los 30 segundos de su administración y  $1.027 \pm 43$  mg/l a los 60 minutos), se considera también concentración-dependiente.

La ficha técnica completa del producto puede consultarse en [http://www.aemps.gob.es/cima/pdfs/es/ft/76098/FT\\_76098.pdf](http://www.aemps.gob.es/cima/pdfs/es/ft/76098/FT_76098.pdf)

## Antibióticos en la solución de irrigación

El empleo de antibióticos, sobre todo vancomicina, en la solución de irrigación era relativamente habitual<sup>46</sup>, pero presenta dos inconvenientes importantes. El primero es la exposición al antibiótico, no tanto del paciente como del personal del quirófano que lo manipula y del ambiente, al desecharse de forma incorrecta con los sueros, tubos, paños y bolsas quirúrgicos. El segun-



ÍNDICE

do es que, aunque se use una concentración conocida, la dosis de antibiótico administrada puede ser muy variable en caso de complicaciones (roturas capsulares, vitrectomías anteriores) y no se emplean las concentraciones elevadas que se utilizan con la inyección intracameraral. Además, no hay evidencia científica de su utilidad en la prevención de la endoftalmitis postoperatoria.

### Antibiótico subconjuntival

No existe evidencia científica de que los antibióticos subconjuntivales prevengan la endoftalmitis en la cirugía de cataratas, aunque algunas revisiones retrospectivas defienden su uso<sup>47</sup>. En el *Endophthalmitis Vitrectomy Study (EVS)*<sup>48</sup> se describen casos de endoftalmitis después de su utilización. Especialmente demostrativa es una serie británica en la que se refiere una reducción de la incidencia de endoftalmitis a la cuarta parte tras pasar de la cefuroxima subconjuntival a la intracameraral<sup>49</sup>.

### Antibiótico tópico postoperatorio

No se dispone de ensayos clínicos que avalen el uso de antibióticos tópicos tras la operación, pero parece razonable utilizarlos hasta que se consiga un cierre seguro de la herida quirúrgica (generalmente una semana). Algunas series retrospectivas defienden su empleo, recomendándose un inicio precoz después de la intervención<sup>50</sup>. Deben suspenderse de forma brusca, sin reducción gradual, ya que ésta facilitaría la aparición de resistencias.

La experiencia sueca<sup>23</sup> tampoco mostró una disminución significativa de la incidencia de endoftalmitis al añadir un colirio antibiótico postoperatorio (0,019 frente a 0,025%;  $p=0,73$ ), aunque el número de pacientes fue más bajo (2 casos en 10.382 intervenciones). Curiosamente, cuando se emplearon antibióticos tópicos tanto de forma preoperatoria como postoperatoria, la incidencia fue mayor (0,041%), aunque tampoco en este caso la diferencia fue significativa.

En algunos trabajos se demuestra que las nuevas fluoroquinolonas de cuarta generación (moxifloxacino y gati-



ÍNDICE

floxacino) por vía tópica tienen una mejor penetración en la cámara anterior que otros antibióticos, alcanzando concentraciones terapéuticas<sup>51,52</sup>. Además, tienen un espectro más amplio, que cubre mejor las bacterias gram-positivas. Pero en este caso tampoco hay estudios clínicos con validez científica que demuestren su eficacia en la prevención de la endoftalmitis infecciosa.

### Otras consideraciones

El empleo de la incisión por córnea clara sin sutura en la cirugía de cataratas parece haber aumentado la incidencia de endoftalmitis<sup>3</sup>, aunque el análisis de los datos del registro nacional sueco de cataratas<sup>53</sup> sólo muestra una cierta tendencia en ese sentido, no estadísticamente significativa (hecho que puede estar influido por el empleo sistemático de la cefuroxima intracameral). En el estudio de la ESCRS<sup>8</sup> se observó una mayor incidencia de endoftalmitis con las incisiones corneales, pero podía haber un sesgo centro-dependiente. En estudios experimentales realizados en ojos de cadáver se ha detectado la entrada de tinta en la incisión y en cámara anterior con las fluctuaciones de la presión intraocular<sup>54</sup>, siendo éste un posible mecanismo de entrada de los microorganismos en el postoperatorio de la cirugía de cataratas con incisiones en córnea clara no suturadas. Respecto a la necesidad de suturar las incisiones, cabe destacar que un trabajo reciente ha mostrado que una herida quirúrgica biselada bien construida sin sutura puede ser más estanca que una suturada, siendo imprescindible una buena técnica en su ejecución<sup>55</sup>.

Un tema de especial actualidad es la utilidad de los antibióticos tópicos para evitar las endoftalmitis tras las inyecciones intravítreas, ya que pueden contribuir a la aparición de resistencias y a seleccionar los microorganismos más agresivos con el uso repetido para los múltiples procedimientos a los que se someten dichos pacientes<sup>56</sup>. En la cirugía de cataratas, al tratarse de un acontecimiento puntual, tendría menos trascendencia, pero la aparición de resistencias hará que tengamos que reconsiderar prácticas habituales en muchos centros.



ÍNDICE

# Diagnóstico y tratamiento de la endoftalmitis poscirugía de cataratas

## Endoftalmitis aguda

### Diagnóstico

#### Sospecha clínica

Cabe sospechar una endoftalmitis aguda ante una disminución brusca de la agudeza visual después de la cirugía de cataratas, normalmente asociada a dolor y signos de inflamación ocular difusa (infiltración vítrea, hipopión y ojo rojo). Los síntomas son más severos en infecciones por *Streptococcus* y bacterias gramnegativas. La ecografía puede ser útil para determinar el grado de afectación vítrea y la presencia de complicaciones retinianas<sup>57</sup>.

#### Diagnóstico diferencial: síndrome tóxico del segmento anterior

El síndrome tóxico del segmento anterior (STSA) es una reacción inflamatoria postoperatoria causada por una sustancia no infecciosa que, al penetrar en la cámara anterior, resulta tóxica y daña los tejidos intraoculares. Este síndrome se caracteriza por:

- Inicio temprano, normalmente a las 12-24 horas de la intervención.
- Edema corneal «de limbo a limbo», secundario a la extensión del daño del endotelio.
- Afectación del iris; pupila fija, dilatada o irregular, y defectos en la transiluminación del iris.
- Presión intraocular elevada por afectación de la red trabecular.
- Ausencia de vitritis. Es la característica más importante del STSA, ya que la inflamación afecta al segmento anterior, mientras que en la endoftalmitis es principalmente posterior.
- Además, el STSA suele responder bien al tratamiento con corticoides, sean tópicos u orales. Sin embargo,



ÍNDICE

**Tabla 2. Diagnóstico del STSA frente al de endoftalmitis infecciosa**

Características	STSA	Endoftalmitis infecciosa
Inicio	12-24 horas	Normalmente algo más tardío
Síntomas	Visión borrosa	Visión borrosa Dolor
Córnea	Edema 2+, limbo a limbo	Edema 1+
Cámara anterior	Células 1-3+	Células 3+
	Fibrina 1-3+	Fibrina variable
	Hipopión 1+	Hipopión 3+
Vítreo	Claro	Vitritis
Presión intraocular	Elevada	Variable
Respuesta a corticoides	Positiva	Negativa
Adaptada de Canadian Ophthalmological Society Cataract Surgery Clinical Practice Guideline Expert Committee <sup>58</sup> .		

si se sospecha una endoftalmitis no se debe retrasar el tratamiento antibiótico, a menos que exista una sospecha clara de STSA (tabla 2).

## Diagnóstico de certeza

### Muestras

Las muestras de humor acuoso pueden obtenerse por punción y aspiración. Para las muestras de humor vítreo se recomienda la vitrectomía por *pars plana*. Aunque el EVS sólo recomendaba la vitrectomía en los casos de agudeza visual de «percibe luz», las guías de la ESCRS la recomiendan también en casos agudos, aunque la visión sea mejor, ya que permite obtener una mayor cantidad de muestra, reduce la carga microbiana del vítreo (por tanto la inflamación) y además disminuye la probabilidad de reintervención. Es más efectiva cuanto mayor es la vitritis, y debe realizarse siempre que la agudeza visual sea de percepción de luz. Las muestras de humor acuoso y vítreo se remiten a microbiología para realizar una tinción de Gram, un cultivo y una posible reacción en cadena de la polimerasa (PCR). Aparte de las muestras tomadas directamente sin diluir, el material obteni-



ÍNDICE

do de la vitrectomía (20-100 ml) se puede distribuir en dos tubos: en uno se recogen 5 ml, para centrifugarlos y practicar la tinción del sedimento; el segundo tubo se emplea para un cultivo mediante inoculación en frascos de hemocultivo o por siembra directa en medios aerobio, anaerobio y para hongos.

La lente intraocular debe ser retirada en casos de infección fúngica, así como en muchos casos de endoftalmitis tardías asociadas a *Propionibacterium acnes*. En los otros casos, se comprobará la evolución.

Se efectúa una revisión al cabo de 6-12 horas de la vitrectomía.

El frotis conjuntival tiene escaso valor; en cambio, el frotis de una vesícula de filtración puede ser útil. En las formas posquirúrgicas tardías, cualquier fragmento capsular o de la propia lente intraocular debe ser cultivado.

### *Rendimiento*

Las tinciones de Gram y calcoflúor son útiles, ya que aportan información inmediata sobre la naturaleza infecciosa de la inflamación posquirúrgica. La tinción de Gram es positiva en cerca del 50% de los casos de endoftalmitis. Ocasionalmente, los gránulos de melanina procedentes del iris o del epitelio pigmentario de la retina pueden confundirse con cocos grampositivos, pero éstos son menos refractivos.

El rendimiento del cultivo de una muestra del vítreo es superior al de una muestra de humor acuoso (un 60 frente a un 25% de positivos); pese a ello, es aconsejable obtener y cultivar ambas muestras.

Es posible completar el estudio microbiológico con técnicas de ampliación de ácidos nucleicos. En caso de que no estén disponibles en el propio centro, puede conservarse una parte de la muestra para PCR refrigerada (4 °C) durante 24 horas o congelada (-20 °C) para periodos de tiempo más largos.

Si los cultivos son negativos tras 24-48 horas se recomienda realizar la PCR de la muestra almacenada. El uso de la PCR es de especial utilidad en las endoftalmitis crónicas con bajo recuento de patógenos<sup>59</sup>.



ÍNDICE



### Espectro microbiano

Más del 94% de las bacterias causantes de endoftalmitis en los países occidentales son grampositivas. Este dato revela que la patogenia más frecuente es la contaminación intraocular con bacterias de la superficie ocular (tabla 3)<sup>60</sup>.

Los estreptococos son muy virulentos, producen endoftalmitis graves de inicio temprano y con pocas probabilidades de recuperación de visión.

Los estafilococos en general no son tan agresivos, pero los SARM han aumentado (en el estudio de la ESCRS de 2007 no hubo ningún caso de SARM, aunque no se registraron SERM, mientras que en un estudio reciente del *Bascom Palmer Eye Institute* el 41% de los *Staphylococcus aureus* aislados fueron resistentes a meticilina<sup>61</sup>). En el Reino Unido se encontró que sólo el 15,2% de los SARM aislados eran sensibles a fluoroquinolonas.

### Tratamiento

Siempre se deben considerar los factores de riesgo del paciente ajustando el tratamiento tan pronto como el antibiograma esté disponible.

A pesar de que la confirmación microbiológica es necesaria, la sospecha de endoftalmitis se considera una urgencia médica. Tras obtener las muestras para el estudio microbiológico, ha de administrarse el tratamiento antibiótico por inyección intravítrea en el menor tiempo posible, ya que en caso de endoftalmitis aguda por determinados microorganismos (*Staphylococcus aureus*, *Streptococcus* spp., *Bacillus cereus*, *Pseudomonas aeruginosa*) la retina puede sufrir lesiones irreversibles en menos de 24 horas. Posteriormente podrá ajustarse el antibiótico al antibiograma.

### Recomendaciones para la inyección<sup>62</sup>

- Lugar de inyección: cuadrante inferotemporal (evitar dirigir el fármaco a la mácula), vítreo medio, bisel de la aguja hacia arriba.
- Volumen: 0,1 ml (cargar 0,5 ml, por la necesidad de purgar, en jeringas de 1 ml).



ÍNDICE

**Tabla 3. Patógenos habituales y tratamiento empírico en la endoftalmitis poscirugía de cataratas**

Patógenos	Prevalencia (%)	Patógenos	Tratamiento intravítreo <sup>a</sup>	Tratamiento sistémico <sup>b</sup>	Retirada de la lente intraocular
Grampositivos	70	<i>Staphylococcus coagulasa negativa</i>	Vancomicina + cefazidima/ amikacina <sup>d</sup>	Valorar. Beneficio dudoso	No
	10	<i>Staphylococcus aureus</i>			
	9	<i>Streptococcus</i>			
	2	<i>Enterococcus</i> <sup>c</sup>			
	3	Otros grampositivos			
Gramnegativos	6	<i>Haemophilus influenzae</i>			
		<i>Pseudomonas aeruginosa</i>			
Hongos		Levaduras	Anfotericina o voriconazol	Sí	Habitual
		Mohos		Aspergillus, Fusarium	Sí
Grampositivos		<i>Propionibacterium acnes</i>	Vancomicina	Valorar uso de claritromicina	Probable
		<i>Corynebacterium</i> spp.			
Hongos		<i>Staphylococcus epidermidis</i>			
		Levaduras Mohos	Candida spp. Aspergillus, Fusarium, Acremonium, Curvularia, Paecilomyces		

<sup>a</sup>Tratamiento empírico; debe ajustarse en función del resultado de los cultivos. <sup>b</sup>El tratamiento sistémico solo no es efectivo en la endoftalmitis, excepto en casos de coriorretinitis por *Candida* sin vitritis. Si está indicado en las endoftalmitis endógenas o fúngicas. <sup>c</sup>Los enterococos son intrínsecamente resistentes a las cefalosporinas. <sup>d</sup>En los pacientes alérgicos a los betalactámicos, hay que evitar en la medida de lo posible las inyecciones repetidas de aminoglicósidos. Adaptada de Durand<sup>63</sup>.



- Agujas y jeringas diferentes para cada fármaco (precipitación).
- Reducción de dosis de los antibióticos intravítreos si se ha empleado gas o aceite de silicona.
- En caso de mucho dolor o en pacientes poco colaboradores, considerar el empleo de anestesia peribulbar, retrobulbar o general.
- En general, dosis única. Sólo un 7% de pacientes necesitan una segunda inyección a las 40-72 horas (las inyecciones repetidas aumentan la toxicidad retiniana).

### Recomendaciones galénicas

- Preparados por el servicio de farmacia a partir de protocolos escritos y con kits con todo lo necesario para ser usados por el oftalmólogo en caso de emergencia. Empleo de filtros (0,45  $\mu\text{m}$  para evitar partículas en solución).
- La dosificación debe ser muy precisa, ya que la toxicidad y el margen terapéutico están muy cerca: si 0,2 mg de gentamicina son una dosis terapéutica, 0,4 mg causan ceguera por infarto macular.
- En los preparados de administración parenteral para uso intravítreo, hay que mostrar precaución con los excipientes. Algunos, como el alcohol bencílico, no son adecuados para la administración intravítrea.

## Fármacos

### Antibióticos

#### *Infecciones bacterianas*

Se instaura tratamiento empírico por vía intravítrea (la vía subconjuntival no alcanza concentraciones eficaces en el vítreo, y no se ha demostrado el beneficio del tratamiento sistémico en las endoftalmitis exógenas). Habría que monitorizar los niveles plasmáticos en caso de utilizar aminoglucósidos o vancomicina sistémicos. El tratamiento empírico puede modificarse al llegar los resultados del antibiograma.

Pauta I: vancomicina 1 mg/0,1 ml más ceftazidima 2-2,2 mg/0,1 ml.

Pauta II: vancomicina 1 mg/0,1 ml más amikacina 0,4 mg/0,1 ml (es más tóxica; se reserva para alérgicos a betalactámicos).



ÍNDICE

### *Infecciones fúngicas*

Habitualmente se deben a *Candida* spp. Se realiza vitrectomía, se retira la lente intraocular, se administra anfotericina intravítrea (0,01 mg/0,1 ml) o voriconazol (0,1 mg/0,1 ml) y se completa con la administración del mismo fármaco por vía sistémica. El voriconazol tiene un mayor espectro de acción y además puede resultar más práctico, puesto que presenta buena biodisponibilidad por vía oral y penetración ocular (aproximadamente el 40% de los niveles séricos). De forma general, para pacientes de peso igual o superior a 40 kg, la dosis de carga por vía oral es de 400 mg/12 h durante las primeras 24 horas, y la de mantenimiento de 200 mg/12 h. La duración recomendada del tratamiento es de 6 a 12 semanas. Se aconseja la monitorización farmacocinética y tener en cuenta la interacción con otros fármacos que emplean para su metabolismo las enzimas del citocromo P450, CYP2C19, CYP2C9 y CYP3A4.

### **Corticoides**

El objetivo de la administración de corticoides es disminuir la inflamación y las complicaciones cicatrizantes, así como el riesgo de perder agudeza visual.

El fármaco de elección es la dexametasona 0,4 mg en 0,1 ml por vía intravítrea o 12 mg por vía subconjuntival, o bien la prednisona por vía oral, 40-60 mg. Los resultados son contradictorios; se deben evitar los corticoides si se sospecha una infección fúngica.

### **Dilatación pupilar**

Es conveniente dilatar la pupila al final de la intervención para evitar sinequias permanentes. Se recomienda el uso de atropina, ya que el ciclopentolato podría resultar insuficiente.

Se aconseja realizar una revisión a las 6 horas, pudiendo extenderla hasta 12 horas en caso de pacientes sometidos a una vitrectomía completa.

## **Endoftalmitis crónica (endoftalmitis sacular crónica)**

### **Cronograma**

Aparece transcurridas más de 6 semanas, meses o incluso años después de la cirugía.



ÍNDICE

## Clínica

Iridocilitis granulomatosa insidiosa y recurrente que, en un primer momento, responde al tratamiento corticoideo tópico pero recidiva cuando se suspende. Entre sus signos clínicos podemos destacar los siguientes: disminución de la visión en el ojo afectado, dolor moderado en el 50% de los casos, células blancas en el humor acuoso, hipopión en ocasiones, vitritis media anterior (característica de *Staphylococcus epidermidis*) y «placa blanca» en el saco capsular posterior (característica de *P. acnes*). Hay que realizar el diagnóstico diferencial con la uveítis o la inflamación inducida por lente intraocular.

## Etiología

Microbiota habitual del paciente que resulta poco virulenta. Dos tercios de los casos son producidos por *P. acnes*, *S. epidermidis*, *Corynebacterium* spp. y hongos.

## Muestra

De cámara anterior mediante punción aspirativa.

## Cultivos

Se deben incubar durante 14 días porque incluyen microorganismos de crecimiento lento. Cuando se realice una capsulotomía o se retire la lente intraocular, cualquier fragmento capsular o de la propia lente deberá ser cultivado. En estos casos es de especial utilidad la PCR, por la baja carga de microorganismos.

## Tratamiento

No existe un protocolo de tratamiento mayoritariamente aceptado para la endoftalmitis crónica postoperatoria. Las alternativas terapéuticas incluyen antibióticos intravítreos, capsulectomía total con eliminación de la lente intraocular, vitrectomía por *pars plana* con capsulectomía parcial, irrigación de la bolsa capsular...

La elección del tratamiento inicial puede influir en las recurrencias de la inflamación, pero no parece afectar significativamente a la agudeza visual final. En muchos casos es necesario retirar o sustituir la lente in-



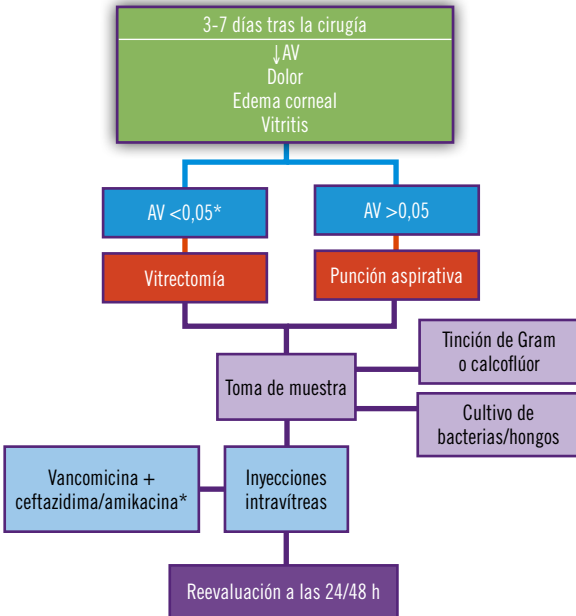
ÍNDICE

traocular; cuando ésta no se retira, el porcentaje de recidivas es del 50%.

A la hora de instaurar el tratamiento en una endoftalmitis crónica, debe tenerse en cuenta que los microorganismos pueden ser intracelulares o formar biofilms. La claritromicina oral 500 mg 2 veces al día durante 2-4 semanas ha demostrado ser eficaz en este tipo de infecciones.

Puede ser necesario recurrir a inyecciones intravítreas o técnicas quirúrgicas más invasivas en casos graves.

### Algoritmo de diagnóstico y tratamiento de la endoftalmitis posquirúrgica (figura 3)



AV: agudeza visual. \*Se ha establecido el límite de visión en 0,05 para la vitrectomía, pese a las recomendaciones del EVS (percepción de luz/movimiento de manos), por considerar que puede resultar beneficioso.



## Conclusiones

La endoftalmitis posquirúrgica tras cirugía de cataratas es el tipo de endoftalmitis más frecuente, conlleva serias complicaciones y en muchos casos puede conducir a la pérdida de visión.

Dos medidas profilácticas que han contribuido notablemente a la reducción de la incidencia de antisepsia posquirúrgica son el uso de povidona yodada como antisepsia preoperatoria y la profilaxis antibiótica intracameraral (cefuroxima) al final de la cirugía.

La povidona yodada en la preparación del campo quirúrgico (al 5% para la limpieza de la córnea y del foco de saco conjuntival y al 10% para el área periorcular) se considera el medio más eficaz para reducir la microbiota presente en la superficie ocular, siendo la medida profiláctica preoperatoria que cuenta con mayor grado de evidencia científica. Asimismo, el uso de cefuroxima intracameraral es la única profilaxis antibiótica que ha demostrado ser efectiva en ensayos clínicos prospectivos y aleatorizados en nuestro medio (reduce 5 veces el riesgo de presentar una endoftalmitis postoperatoria). Además, la Agencia Europea del Medicamento ha autorizado **Prokam**<sup>®</sup> (cefuroxima), de Laboratorios Thea S.A., para uso intracameraral con la indicación de profilaxis antibiótica de endoftalmitis postoperatoria tras cirugía de cataratas, con el respaldo médico-legal que esto implica.

Se debe sospechar endoftalmitis aguda ante una disminución brusca de la agudeza visual después de la cirugía de cataratas, normalmente asociada a dolor y signos de inflamación ocular difusa. La sospecha de endoftalmitis es una urgencia médica que se ha de tratar con antibióticos intravítreos en el menor tiempo posible.



ÍNDICE

## Anexos (tablas 4-6)

<b>Tabla 4. Antibióticos intravítreos</b>				
<b>Antibiótico</b>	<b>Semivida vítreo (h)</b>	<b>Componentes</b>	<b>Procedimiento</b>	<b>Cita bibliográfica</b>
Amikacina 0,4 mg/0,1 ml	24	Amikacina 500 mg/2 ml, 1 vial Cloruro de sodio al 0,9%, 20,5 ml	Tomar 2 ml de amikacina 500 mg/2 ml y llevar hasta 10 ml con cloruro de sodio al 0,9% (50 mg/ml) Tomar 1 ml de esa dilución y llevar hasta 12,5 con cloruro de sodio al 0,9% (0,4 mg/0,1 ml)	64 y 65
Ceftazidima 2 mg/0,1 ml	16	Ceftazidima 1 g, 1 vial Agua para inyección, 10 ml Cloruro de sodio al 0,9%, 8 ml	Reconstituir el vial de ceftazidima 1 g con 9,4 ml de agua para inyección Tomar 2 ml de esta dilución y llevar hasta 10 ml con cloruro de sodio al 0,9% (2 mg/0,1 ml)	66
Vancomicina 1 mg/0,1 ml	30	Vancomicina 500 mg, 1 vial Cloruro de sodio al 0,9%, 18 ml	Reconstituir el vial de vancomicina 500 mg con 10 ml de cloruro de sodio al 0,9% (50 mg/ml) Tomar 2 ml de esta dilución y llevar hasta 10 ml con cloruro de sodio al 0,9% (1 mg/0,1 ml)	66

Envasar 0,5 ml de cada solución en jeringas de 1 ml.  
Es recomendable filtrar las soluciones a través de un filtro de 0,5 µm para retener las partículas.



ÍNDICE



**Tabla 5. Antifúngicos intravítreos**

Antifúngico	Semivida vítreo (h)	Componentes	Procedimiento	Cita bibliográfica
Anfotericina deoxicolato 0,01 mg/0,1 ml	6,9-15,1	Anfotericina deoxicolato 50 mg, 1 vial API 60 ml	Reconstituir el vial de anfotericina deoxicolato con 10 ml de API (5 mg/ml) Tomar 0,1 ml de esta dilución y llevar hasta 50 ml con API	66
Voriconazol 0,1 mg/0,1 ml	2,5	Voriconazol 200 mg, 1 vial API 18 ml Cloruro de sodio al 0,9%, 9 ml	Reconstituir el vial de voriconazol 200 mg en 18 ml de API (10 mg/ml) Tomar 1 ml de esa dilución y llevar hasta 10 ml con cloruro de sodio al 0,9% (0,1 mg/0,1 ml)	66
Voriconazol 0,05 mg/0,1 ml	2,5	Voriconazol 200 mg, 1 vial Cloruro de sodio al 0,9%, 37 ml	Reconstituir el vial de voriconazol 200 mg en 18 ml de cloruro de sodio al 0,9% (10 mg/ml) Tomar 1 ml de esa dilución y llevar hasta 20 ml con cloruro de sodio al 0,9% (0,05 mg/0,1 ml)	65

Envasar 0,5 ml de cada solución en jeringas de 1 ml.  
Es recomendable filtrar las soluciones a través de un filtro de 0,5 µm para retener las partículas.

API: agua para inyección.



**Tabla 6. Antisépticos preoperatorios**

Preparación	Componentes	Procedimiento	Cita bibliográfica
Povidona yodada al 5% (50 mg/ml)* colirio	Povidona yodada: 500 mg BSS/tampón citrato-fosfato: 10 ml	Pesar 500 mg de povidona yodada y diluir con 10 ml de BSS/tampón (5 mg/ml) Filtrar con filtro de 0,22 µm	65 y 66
Clorhexidina al 0,02% (0,2 mg/ml) colirio	Gluconato de clorhexidina al 20%: 0,1 ml API: 10 ml Cloruro de sodio al 0,9%: 10 ml	Tomar 0,1 ml de gluconato de clorhexidina y llevar hasta 10 ml con API (2 mg/ml). Tomar 1 ml de esta solución y llevar hasta 10 ml con cloruro sódico (0,2 mg/ml). Filtrar con filtro de 0,22 µm	66

API: agua para inyección; BSS: solución salina balanceada.

\*También se puede partir de la fórmula de povidona yodada al 10%, diluyéndola al 50% y filtrando la solución resultante con un filtro de 0,22 µm.



# Bibliografía

1. Capítulo 9: Endophthalmitis. Sección 9: Intraocular inflammation and uveitis. En: Basic and Clinical Science Course. San Francisco: American Academy of Ophthalmology, 2008; 293-310.
2. World Health Organization. Blindness. 2012. Disponible en: <http://www.who.int/blindness/en/>
3. Taban M, Behrens A, Newcomb RL, Nobe MY, Saedi G, Sweet PM, et al. Acute endophthalmitis following cataract surgery: a systematic review of the literature. *Arch Ophthalmol.* 2005; 123: 613-620.
4. Cao H, Zhang L, Li L, Lo S. Risk factors for acute endophthalmitis following cataract surgery: a systematic review and meta-analysis. *PLoS One.* 2013; 8: e71731.
5. Garat M, Moser CL, Martín-Baranera M, Alonso-Tarrés C, Álvarez-Rubio L. Prophylactic intracameral cefazolin after cataract surgery: endophthalmitis risk reduction and safety results in a 6-year study. *J Cataract Refract Surg.* 2009; 35: 637-642.
6. Romero-Aroca P, Méndez-Marín I, Salvat-Serra M, Fernández-Ballart J, Almena-García M, Reyes-Torres J. Results at seven years after the use of intracameral cefazolin as an endophthalmitis prophylaxis in cataract surgery. *BMC Ophthalmol.* 2012; 12: 2.
7. Seal DV, Barry P, Gettinby G, Lees F, Peterson M, Revie CW, Wilhelmus KR; ESCRS Endophthalmitis Study Group. ESCRS study of prophylaxis of postoperative endophthalmitis after cataract surgery: case for a European multicenter study. *J Cataract Refract Surg.* 2006; 32: 396-406.
8. Endophthalmitis Study Group, European Society of Cataract & Refractive Surgeons. Prophylaxis of postoperative endophthalmitis following cataract surgery: results of the ESCRS multicenter study and identification of risk factors. *J Cataract Refract Surg.* 2007; 33: 978-988.
9. Ciulla TA, Starr MB, Masket S. Bacterial endophthalmitis prophylaxis for cataract surgery: an evidence-based update. *Ophthalmology.* 2002; 109: 13-24.
10. Speaker MG, Milch FA, Shah MK, Eisner W, Kreiswirth BN. Role of external bacterial flora in the pathogenesis of acute postoperative endophthalmitis. *Ophthalmology.* 1991; 98: 639-649 (discusión 650).
11. Pathengay A, Flynn HW Jr, Isom RF, Miller D. Endophthalmitis outbreaks following cataract surgery: causative organisms, etiologies, and visual acuity outcomes. *J Cataract Refract Surg.* 2012; 38: 1.278-1.282.
12. Wu PC, Li M, Chang SJ, Teng MC, Yow SG, Shin SJ, et al. Risk of endophthalmitis after cataract surgery using different protocols for povidone-iodine preoperative disinfection. *J Ocul Pharmacol Ther.* 2006; 22: 54-61.



ÍNDICE

13. Speaker MG, Menikoff JA. Prophylaxis of endophthalmitis with topical povidone-iodine. *Ophthalmology*. 1991; 98: 1.769-1.775.
14. Quiroga LP, Lansingh V, Laspina F, Samudio M, Stanley J, Kaspar HM, et al. A prospective study demonstrating the effect of 5% povidone-iodine application for anterior segment intraocular surgery in Paraguay. *Arq Bras Oftalmol*. 2010; 73: 125-128.
15. Lagoutte F, Fosse T, Jasinski M, Sarrazin B, Eychenne JL, Saudubray F, et al. [Iodized polyvidone (betadine) and prevention of post-operative infection. A multicenter study]. *J Fr Ophtalmol*. 1992; 15: 14-18.
16. Isenberg SJ, Apt L, Yoshimori R, Khwarg S. Chemical preparation of the eye in ophthalmic surgery. IV. Comparison of povidone-iodine on the conjunctiva with a prophylactic antibiotic. *Arch Ophthalmol*. 1985; 103: 1.340-1.342.
17. Hara J, Yasuda F, Higashitsutsumi M. Preoperative disinfection of the conjunctival sac in cataract surgery. *Ophthalmologica*. 1997; 211 Supl 1: 62-67.
18. Ferguson AW, Scott JA, McGavigan J, Elton RA, McLean J, Schmidt U, et al. Comparison of 5% povidone-iodine solution against 1% povidone-iodine solution in preoperative cataract surgery antiseptis: a prospective randomised double blind study. *Br J Ophthalmol*. 2003; 87: 163-167.
19. Behndig A, Cochener B, Guell JL, Kodjikian L, Mencucci R, Nuijts RM, et al. Endophthalmitis prophylaxis in cataract surgery: overview of current practice patterns in 9 European countries. *J Cataract Refract Surg*. 2013; 39: 1.421-1.431.
20. Apt L, Isenberg SJ, Yoshimori R, Spierer A. Outpatient topical use of povidone-iodine in preparing the eye for surgery. *Ophthalmology*. 1989; 96: 289-292.
21. Apt L, Isenberg S, Yoshimori R, Paez JH. Chemical preparation of the eye in ophthalmic surgery. III. Effect of povidone-iodine on the conjunctiva. *Arch Ophthalmol*. 1984; 102: 728-729.
22. Perry LD, Skaggs C. Preoperative topical antibiotics and lash trimming in cataract surgery. *Ophthalmic Surg*. 1977; 8: 44-48.
23. Friling E, Lundstrom M, Stenevi U, Montan P. Six-year incidence of endophthalmitis after cataract surgery: Swedish national study. *J Cataract Refract Surg*. 2013; 39: 15-21.
24. Bialasiewicz AA, Welt R. [Preoperative microbiologic diagnosis before elective intraocular interventions and prevention of infection with tobramycin eyedrops. Results of a multicenter study]. *Klin Monatsbl Augen*. 1991; 198: 87-93.
25. He L, Ta CN, Hu N, Sinnar S, Mino de Kaspar H. Prospective randomized comparison of 1-day and 3-day application of topical 0.5% moxifloxacin in eliminating preoperative conjunctival bacteria. *J Ocul Pharmacol Ther*. 2009; 25: 373-378.



ÍNDICE

26. Gray TB, Keenan JI, Clemett RS, Allardyce RA. Fusidic acid prophylaxis before cataract surgery: patient self-administration. *Aust N Z J Ophthalmol.* 1993; 21: 99-103.
27. Fernández-Rubio ME, Cuesta Rodríguez T, Urcelay-Segura JL, Cortés-Valdés C. Spectrum and susceptibility of preoperative conjunctival bacteria. *Arch Soc Esp Oftalmol.* 2013; 88: 458-465.
28. Schimmel AM, Miller D, Flynn HW Jr. Endophthalmitis isolates and antibiotic susceptibilities: a 10-year review of culture-proven cases. *Am J Ophthalmol.* 2013; 156: 50-52e51.
29. Chitkara DK, Manners T, Chapman F, Stoddart MG, Hill D, Jenkins D. Lack of effect of preoperative norfloxacin on bacterial contamination of anterior chamber aspirates after cataract surgery. *Br J Ophthalmol.* 1994; 78: 772-774.
30. Barry P, Cordovés L, Gardner S. ESCRS Guidelines for Prevention and Treatment of Endophthalmitis Following Cataract Surgery: Data, Dilemmas and Conclusions, 2013. Disponible en: <http://www.escrs.org/downloads/Endophthalmitis-Guidelines.pdf>
31. Tustin A, Kim SJ, Chomsky A, Hubbard GB 3rd, Sheng J. Antibacterial properties of 2% lidocaine and reduced rate of endophthalmitis after intravitreal injection. *Retina.* 2013.
32. Lad EM, Maltenfort MG, Leng T. Effect of lidocaine gel anesthesia on endophthalmitis rates following intravitreal injection. *Ophthalmic Surg Lasers Imaging.* 2012; 43: 115-120.
33. Gower EW, Lindsley K, Nanji AA, Leyngold I, McDonnell PJ. Perioperative antibiotics for prevention of acute endophthalmitis after cataract surgery. *Cochrane Database Syst Rev.* 2013; 7: CD006364.
34. Rodríguez-Caravaca G, García-Sáenz MC, Villar-del-Campo MC, Andrés-Alba Y, Arias-Puente A. Incidence of endophthalmitis and impact of prophylaxis with cefuroxime on cataract surgery. *J Cataract Refract Surg.* 2013; 39: 1.399-1.403.
35. Barreau G, Mounier M, Marin B, Adenis JP, Robert PY. Intracameral cefuroxime injection at the end of cataract surgery to reduce the incidence of endophthalmitis: French study. *J Cataract Refract Surg.* 2012; 38: 1.370-1.375.
36. Shorstein NH, Winthrop KL, Herrinton LJ. Decreased postoperative endophthalmitis rate after institution of intracameral antibiotics in a Northern California eye department. *J Cataract Refract Surg.* 2013; 39: 8-14.
37. Flynn HW Jr, Scott IU. Legacy of the endophthalmitis vitrectomy study. *Arch Ophthalmol.* 2008; 126: 559-561.
38. Schein OD. Prevention of endophthalmitis after cataract surgery: making the most of the evidence. *Ophthalmology.* 2007; 114: 831-832.
39. Wykoff CC, Parrott MB, Flynn HW Jr, Shi W, Miller D, Alfonso EC. Nosocomial acute-onset postoperative endophthalmitis at a univer-



## ÍNDICE

- sity teaching hospital (2002-2009). *Am J Ophthalmol.* 2010; 150: 392-398.
40. Campagna JD, Bond MC, Schabelman E, Hayes BD. The use of cephalosporins in penicillin-allergic patients: a literature review. *J Emerg Med.* 2012; 45: 612-620.
  41. Pichichero ME. Cephalosporins can be prescribed safely for penicillin allergic patients. *J Fam Pract.* 2006; 55: 106-112.
  42. Matsuura K, Miyoshi T, Suto C, Akura J, Inoue Y. Efficacy and safety of prophylactic intracameral moxifloxacin injection in Japan. *J Cataract Refract Surg.* 2013; 39: 1.702-1.706.
  43. Bispo PJ, Alfonso EC, Flynn HW, Miller D. Emerging 8-methoxyfluoroquinolone resistance among methicillin-susceptible *Staphylococcus epidermidis* isolates recovered from patients with endophthalmitis. *J Clin Microbiol.* 2013; 51: 2.959-2.963.
  44. Major JC Jr, Engelbert M, Flynn HW Jr, Miller D, Smiddy WE, Davis JL. *Staphylococcus aureus* endophthalmitis: antibiotic susceptibilities, methicillin resistance, and clinical outcomes. *Am J Ophthalmol.* 2010; 149: 278-283.
  45. Harper T, Miller D, Flynn HW Jr. In vitro efficacy and pharmacodynamic indices for antibiotics against coagulase-negative staphylococcus endophthalmitis isolates. *Ophthalmology.* 2007; 114: 871-875.
  46. Gordon YJ. Vancomycin prophylaxis and emerging resistance: are ophthalmologists the villains? The heroes? *Am J Ophthalmol.* 2001; 131: 371-376.
  47. Colleaux KM, Hamilton WK. Effect of prophylactic antibiotics and incision type on the incidence of endophthalmitis after cataract surgery. *Can J Ophthalmol.* 2000; 35: 373-378.
  48. Endophthalmitis Vitrectomy Study Group. Results of the Endophthalmitis Study. A randomized trial of immediate vitrectomy and of intravenous antibiotics for the treatment of post-operative bacterial endophthalmitis. *Arch Ophthalmol.* 1995; 113: 1.479-1.496.
  49. Myneni J, Desai SP, Jayamanne DG. Reduction in postoperative endophthalmitis with intracameral cefuroxime. *J Hosp Infect.* 2013; 84: 326-328.
  50. Wallin T, Parker J, Jin Y, Kefalopoulos G, Olson RJ. Cohort study of 27 cases of endophthalmitis at a single institution. *J Cataract Refract Surg.* 2005; 31: 735-741.
  51. McCulley JP, Caudle D, Aronowicz JD, Shine WE. Fourth-generation fluoroquinolone penetration into the aqueous humor in humans. *Ophthalmology.* 2006; 113: 955-959.
  52. Chung JL, Lim EH, Song SW, Kim BY, Lee JH, Mah FS, et al. Comparative intraocular penetration of 4 fluoroquinolones after topical instillation. *Cornea.* 2013; 32: 1.046-1.051.
  53. Lundström M, Wejde G, Stenevi U, Thorburn W, Montan P. Endophthalmitis after cataract surgery: a nationwide prospective study



ÍNDICE

- evaluating incidence in relation to incision type and location. *Ophthalmology*. 2007; 114: 866-870.
54. Taban M, Sarayba MA, Ignacio TS, Behrens A, McDonnell PJ. Ingress of India ink into the anterior chamber through sutureless clear corneal cataract wounds. *Arch Ophthalmol*. 2005; 123: 643-648.
  55. May WN, Castro-Combs J, Kashiwabuchi RT, Tattiyakul W, Qureshi-Said S, Hirai F, et al. Sutured clear corneal incision: wound apposition and permeability to bacterial-sized particles. *Cornea*. 2013; 32: 319-325.
  56. Chen RW, Rachitskaya A, Scott IU, Flynn HW Jr. Is the use of topical antibiotics for intravitreal injections the standard of care or are we better off without antibiotics? *JAMA Ophthalmol*. 2013; 131: 840-842.
  57. Barry P, Gardner S, Seal D, Gettinby G, Lees F, Peterson M, et al. Clinical observations associated with proven and unproven cases in the ESCRS study of prophylaxis of postoperative endophthalmitis after cataract surgery. *J Cataract Refract Surg*. 2009; 35(9): 1.523-1.531; 1.531e1.
  58. Canadian Ophthalmological Society Cataract Surgery Clinical Practice Guideline Expert Committee. Canadian Ophthalmological Society evidence-based clinical practice guidelines for cataract surgery in the adult eye. *Can J Ophthalmol*. 2008; 43 Supl 1: S7-S57.
  59. Seal D, Reischl U, Behr A, Ferrer C, Alio J, Koerner RJ, et al. Laboratory diagnosis of endophthalmitis: comparison of microbiology and molecular methods in the European Society of Cataract & Refractive Surgeons multicenter study and susceptibility testing. *J Cataract Refract Surg*. 2008; 34(9): 1.439-1.450.
  60. Simunovic MP, Rush RB, Hunyor AP, Chang AA. Endophthalmitis following intravitreal injection versus endophthalmitis following cataract surgery: clinical features, causative organisms and post-treatment outcomes. *Br J Ophthalmol*. 2012; 96(6): 862-866.
  61. Major JC Jr, Engelbert M, Flynn HW Jr, Miller D, Smiddy WE, Davis JL. *Staphylococcus aureus* endophthalmitis: antibiotic susceptibilities, methicillin resistance, and clinical outcomes. *Am J Ophthalmol*. 2010; 149(2): 278-283.e1.
  62. Peyman GA, Lad EM, Moshfeghi DM. Intravitreal injection of therapeutic agents. *Retina*. 2009; 29(7): 875-912.
  63. Durand ML. Endophthalmitis. *Clin Microbiol Infect*. 2013; 19(3): 227-234.
  64. Moorfields Eye Hospital NHS Foundation Trust Pharmacists Handbook, 1992.
  65. McElhiney LF. *Compounding Guide for Ophthalmic Preparations*. American Pharmacist Association, 2013.
  66. Alonso Herreros JM. *Preparación de medicamentos y fórmulas magistrales para oftalmología*. Madrid: Ediciones Díaz de Santos, 2003.



